# Transösophageale Echokardiographie

## Begleitkompendium zu den Einführungs- und Fortgeschrittenenkursen

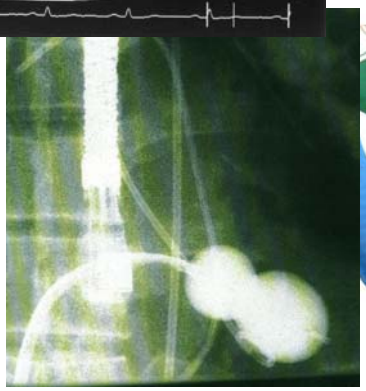

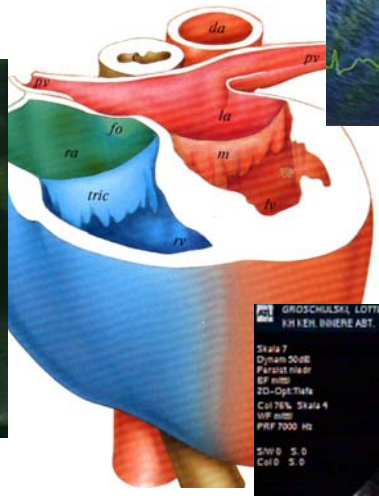


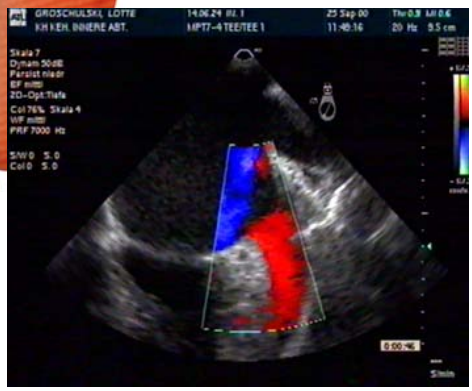

© Dr.med. Dipl.med.inf (FH) Torsten Schwalm

# Teil 2
# Systematischer Untersuchungsgang, Schnittebenen

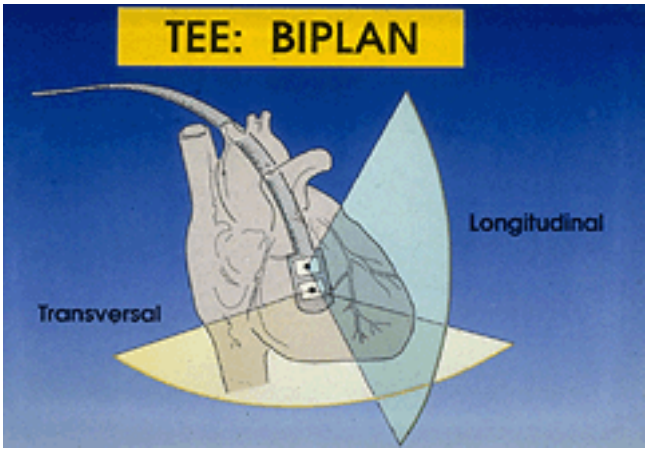


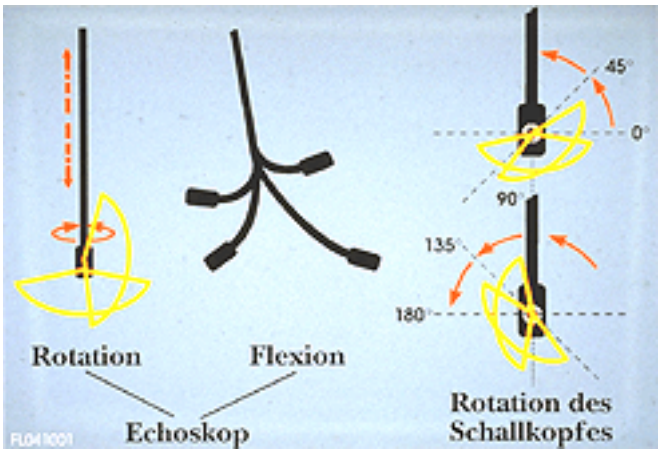


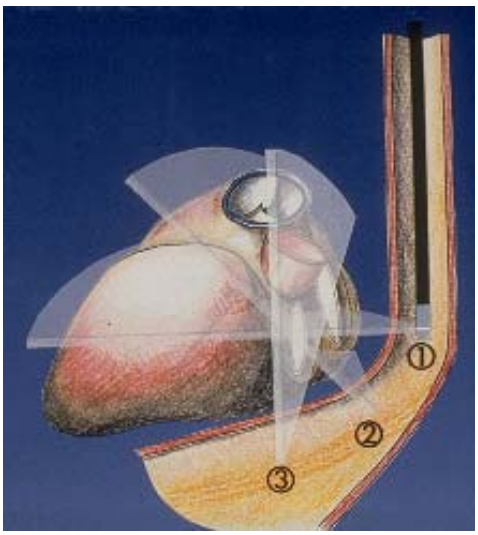


***Positionen des Transducers***

1. *Mitt-ösophageale Position*
2. *Distale ösophgageale Position*
3. *Transgastrische Ebene*

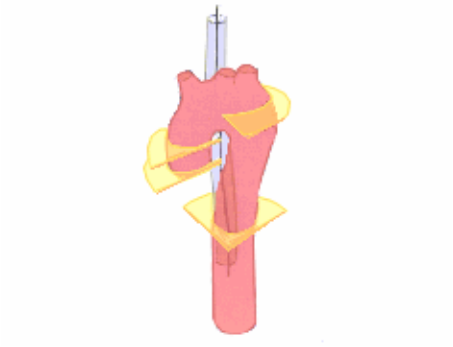

## Anlotungen der thorakalen Aorta

### 1. Transgastrischer Querschnitt ( 0°, 35-40 cm)

Linker, rechter Ventrikel
Papillarmuskeln
*Beurteilung von Kontraktilität und Volumenstatuts*

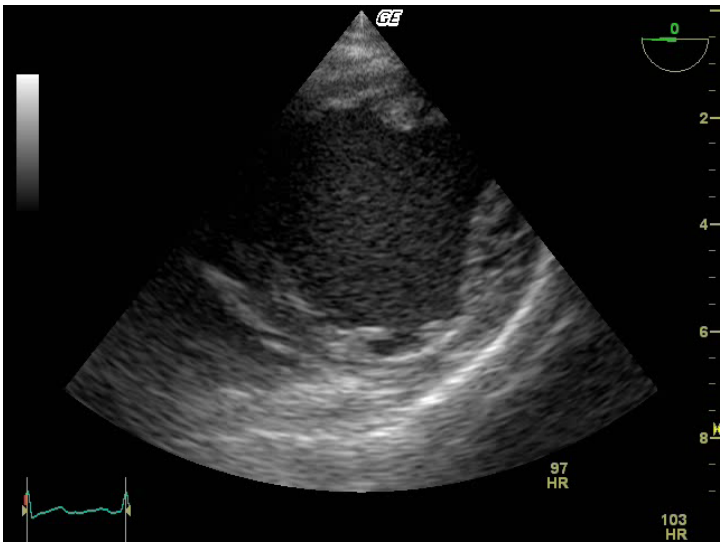


### 2. Transgastrischer Längsschnitt ( 90°, 35-40 cm)

Linker, rechter Ventrikel
Papillarmuskeln
*Beurteilung von Kontraktilität und Volumenstatuts*

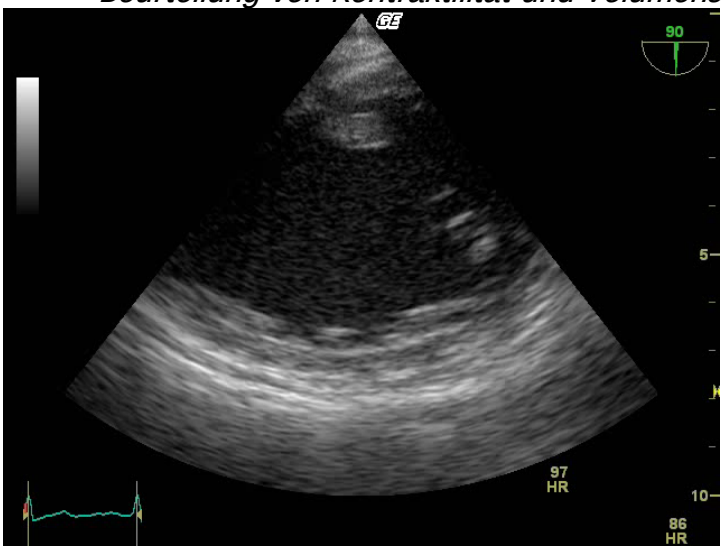

**3. Distaler ösophagealer Querschnitt ( 0°, 30-35 cm)**

Vierkammerblick: Linker, rechter Ventrikel, linker, rechter Vorhof IAS, IVS, Mitral- Trikuspidalklappe

*Beurteilung von Klappenfunktion, intrakardialen Shunts*

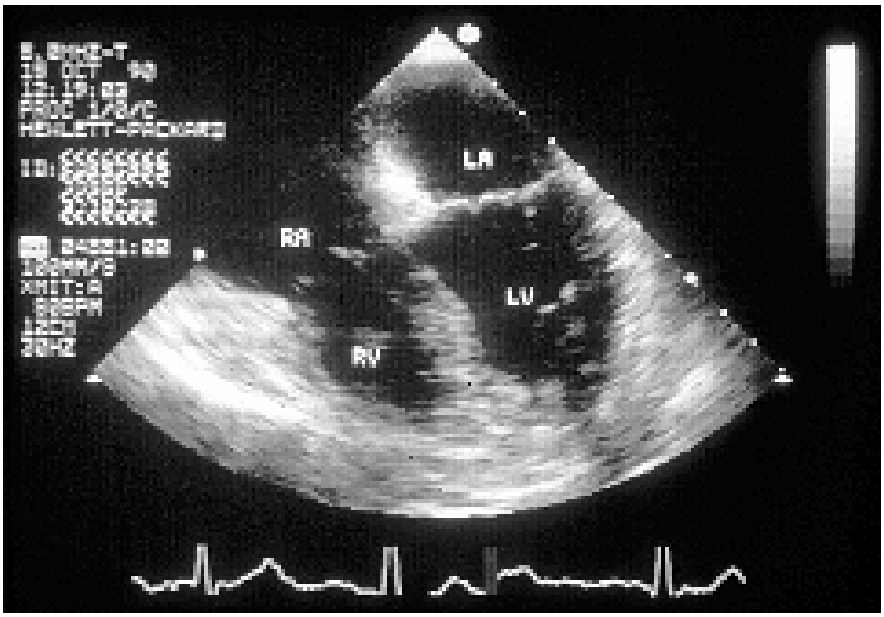


**4. Distaler ösophagealer Querschnitt ( 0°, 30-35 cm, Anteflexion der Sonde)**

Fünfkammerblick: Linker, rechter Ventrikel, linker, rechter Vorhof, IAS, IVS, Mitral- Trikuspidalklappe, Aortenklappe

*Beurteilung des LVOT bei Endokarditis, HOCM*

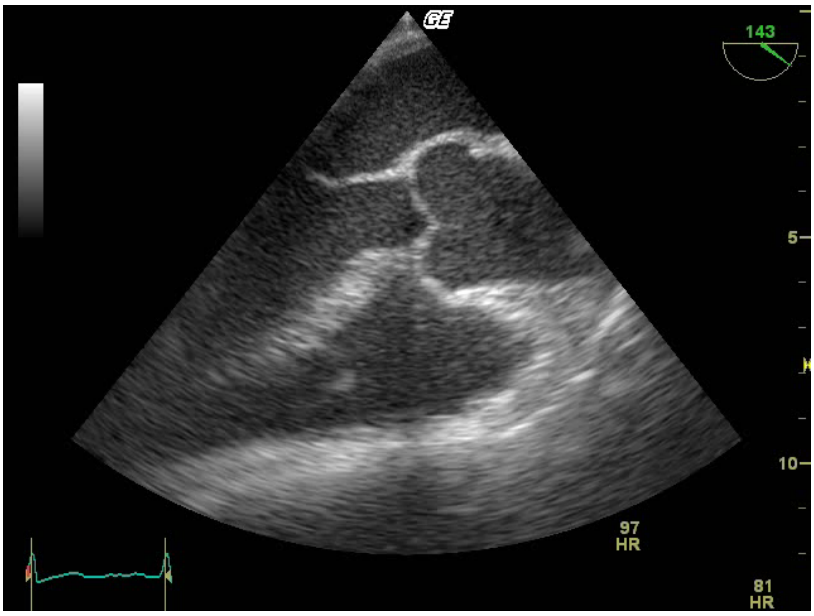

**5. Distaler ösophagealer Längsschnitt ( 90°, 30-35cm)**

Zweikammerblick: Linker Ventrikel, linker Vorhof, Mitralklappe, linkes Vorhofohr

*Beurteilung der Mitralklappe und des Vorhofohrs*

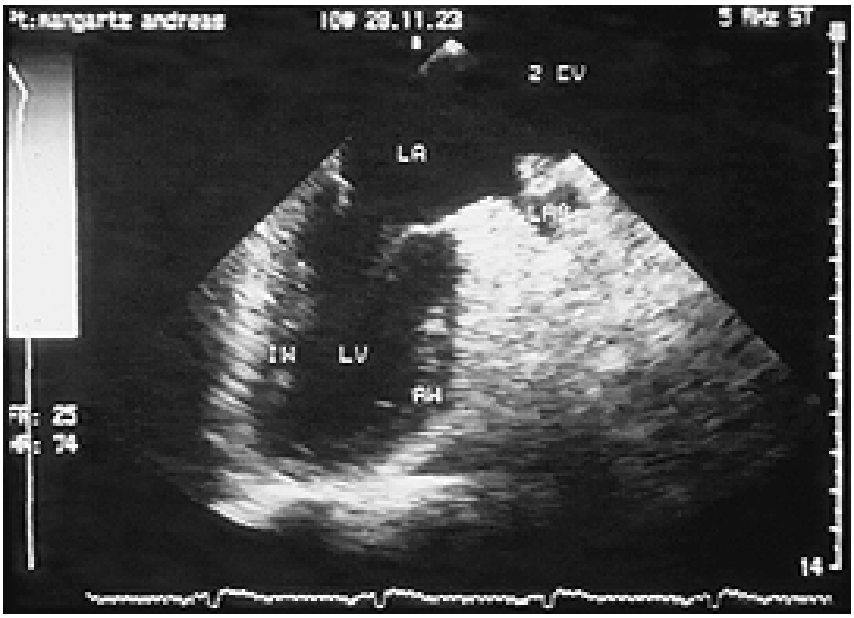


**6. Mitt-ösophagealer Querschnitt ( 0°, 30 cm)**

Aortenklappe in Aufsicht, alle Taschen, Koronararterienabgänge, RA, LA, LAA, IAS, TK, RVOT, PK, Art. pulmonalis

*Beurteilung der Aortenklappe und des RVOT*

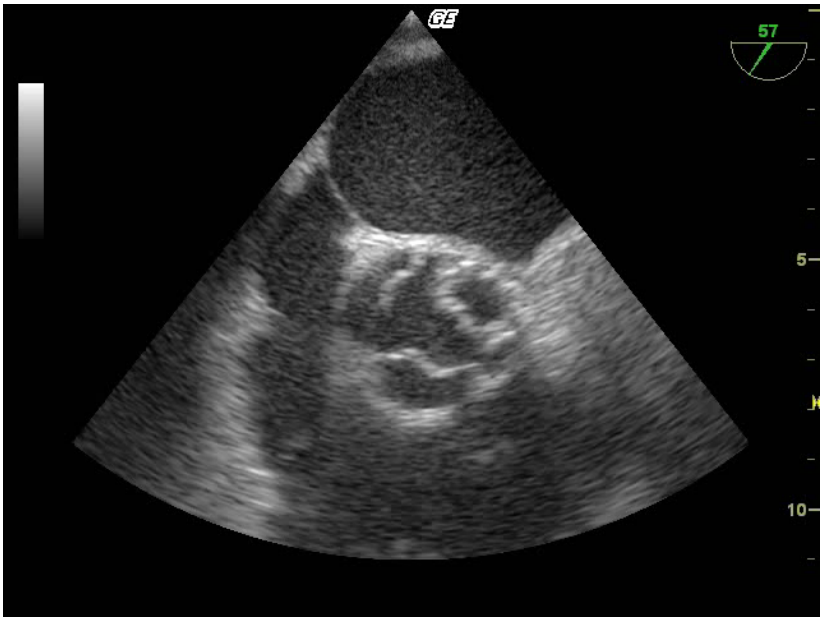

**7. Mitt-ösophagealer Längsschnitt ( 90°, 30 cm)**

Aortenklappe längs, ascendierende Aorta, LA, RVOT, Art. pulmonalis

*Beurteilung der Aortenklappe*

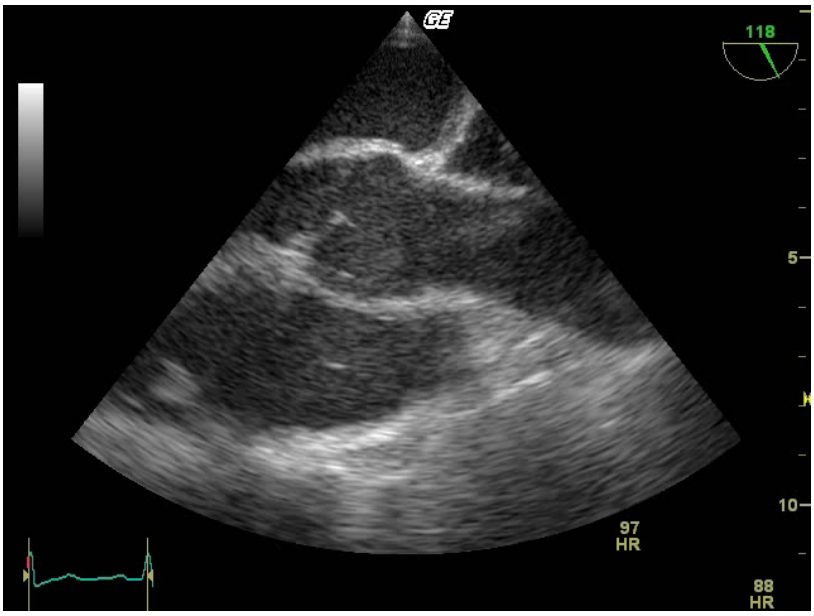


**8. Modifizierte Schnittebene zur Darstellung des interatrialen Septums ( distale ösoph. Position 0° und 90°, 1-2cm Ziehen, Rotation im Uhrzeigersinn)**

IAS mit Septum secundum und Septum primum, Fossa ovalis, LA, RA und RAA, Vena cava superior und inferior

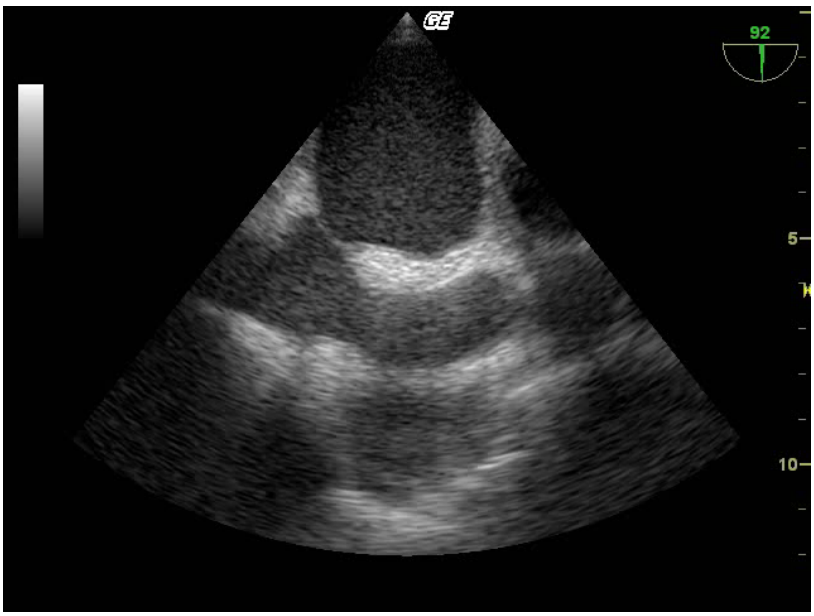

**9. Modifizierte Schnittebene zur Darstellung des linken Vorhofohres ( distale ösoph. Position, 0°-40°, Rotation gegen Uhrzeigersinn, evtl. leichter Rückzug zur Mitt-ösoph. Position)**

LA und LAA, linke obere Pulmonalvene, angrenzende Aortenklappe

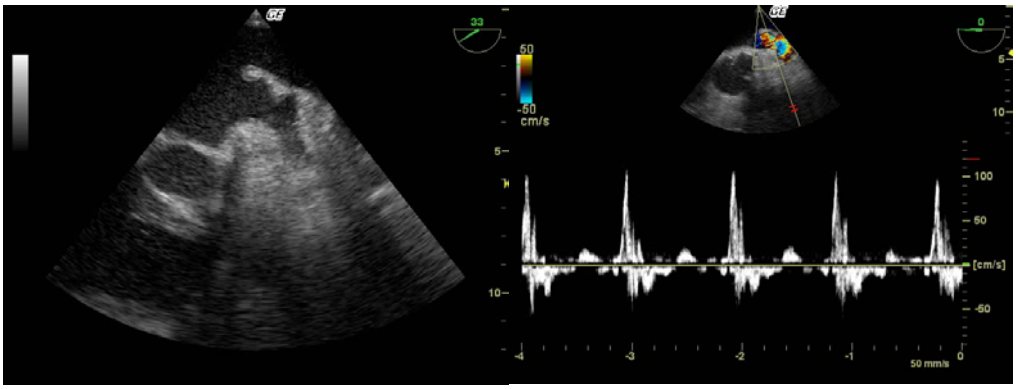


**10. Darstellung der Aorta thoracalis**

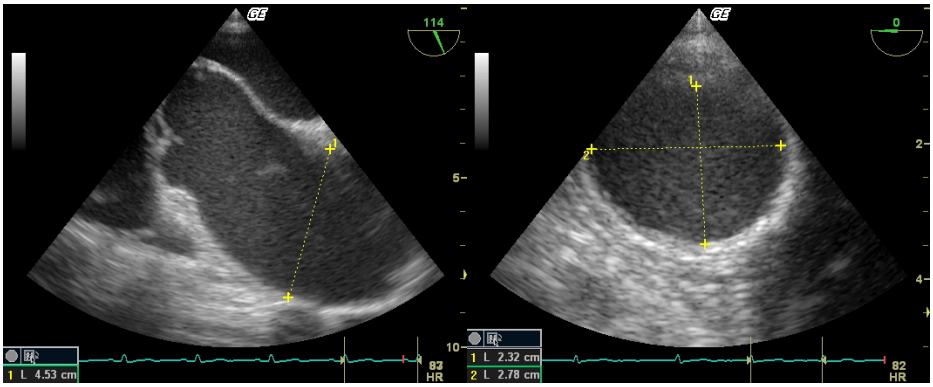


Aorta ascendens (Ektasie) Aorta descendens, quer

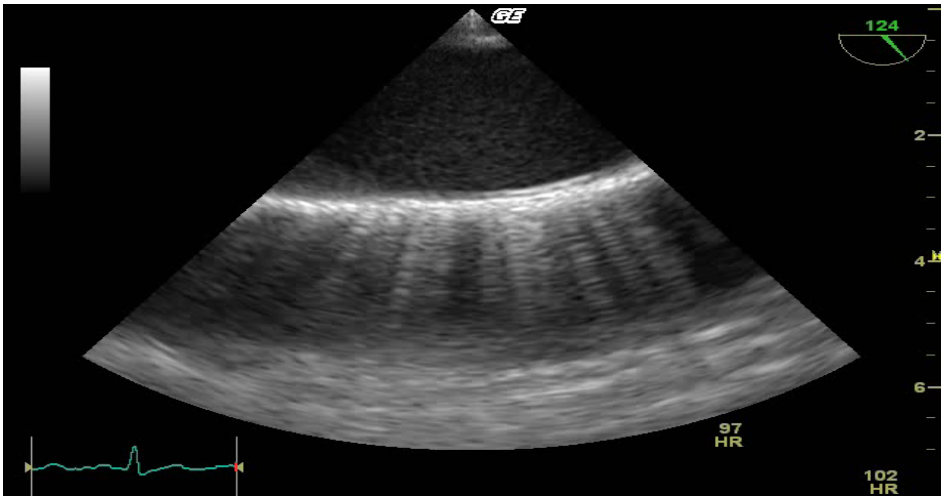


Aorta descendens, längs

# Teil 5:
# Endokarditis

Dr.med. Dipl.med.inf (FH) Torsten Schwalm

*Quelllen:*
*Schmailzl: Kardiale Ultraschalldiagnostik, Kap. 5.3.1 S. 214 - 225:TEE, Blackwell Verlag*
*Schmailzl: Therapierichtlinien der Medizinischen Klinik A Klinikum Neuruppin*
*Braunwald: Heart Disease, Kap.47 S.1723 – 1745: Infective Endocarditis*
*Sanford Guide to antibiotica therapy*
*Therapierichtlinien der Paul-Ehrlich Gesellschaft*
*Simon / Stille: Antibiotikatherapie*
*DHZB: Interne Vortragsreihen*
*Richtlinien der Endokarditis-Therapie der Charite/Berlin und der TU München*

## Einteilung:

1. Bakteriell

*a) Akut:*
Häufig Staphylokokkus aureus, hohe Virulenz, häufig Sepsis, granulozytär nekrotisierende Entzündungsform

*b) Subakut:*
Affektion zumeist vorgeschädigter Klappen z.B. nach Rheumatischem Fieber, klinisch Sepsis lenta, typischer Erreger sind vergrünende Streptokokken

2. Nicht bakteriell

*a) Endokarditis verrucosa rheumatica*
Akutes rheumatisches Fieber, Autoimmunreaktion, serofibrinöser Entzündungstyp

*b) Weitere Entzündungsformen*
- Tumorerkrankungen (v.a. Hypernephrom), marantische Endokarditis
- Kollagenosen (Endokarditis thrombotica Libman-Sacks bei SLE)
- Allergisch (eosinophil-granulozytärer Entzündungstyp, Endokarditis parietalis fibroplastica Löffler)
- Endokarditis bei Anti-Phospholipid-Syndrom oder Karzinoid

## Risiko der Entwicklung einer IE:

Geringes Risiko

- Mitralklappenprolaps ohne Regurgitation
- Vorhofseptumdefekt vom Sekundumtyp
- Herzschrittmacher und Defibrillatoren
- Koronare Bypassoperation
- Z.n. Akutem Rheumatischen Fieber ohne valvuläre Residuen
- Trikuspidalinsuffizienz ohne morphologische Veränderung
- Operierte Herzfehler ohne Residualbefund nach dem ersten postoperativen Jahr

Mittleres Risiko

- Mitralklappenprolaps* mit Regurgitation
- Pulmonalklappenstenose
- Asymmetrische Septumhypertrophie
- Bikuspide Aortenklappe
- Aortenklappensklerose mit geringer hämodynamischer Relevanz
- Trikuspidalklappendefekte mit morphologischen Veränderung
- Klappendegeneration älterer Patienten

** Mitralklappenprolapssysndrom (MVP)*
*Relatives Risiko von 3.5 – 8.2, erhöht bei Vorliegen von MVP + Herzgeräusch*

Hohes Risiko

- Herzklappenprothese
- Vorhergehende Endokarditis
- Kongenitale Vitien
- Mitralklappenerkrankungen mit bedeutender hämodynamischer Relevanz
- Aortenklappensklerose mit bedeutender hämodynamischer Relevanz
- VSD, Aortenisthmusstenose
- Operierte Herzfehler mit funktionellem Restbefund

## Lokalisation

Aortenklappe > Mitralklappe > Trikuspidalklappe > Pulmonalklappe

## Embolierisiko

Mitralklappe ~25% > Aortenklappe ~10%

Erhöht bei
- Affektion des anterioren Segels der Mitralklappe
- Infektion mit Staph. aureus
- Ab einer Groesse von >10 mm

## NBTE

(Non Bacterial Thrombotic Endocardial Damage)

Ursachen
- Endothelschaden
  - Postoperativ
  - Katheter und Sonden
  - Infolge veränderter Strömung
    - Hochgeschwindigkeitsjet trifft auf das Endokard: Insuffizienzjets
    - Blutfluss vom Hoch- in das Niederdrucksystem: Shunts
    - Hochgeschwindigkeitsjet durch verengte Strombahn: Stenose

- Hyperkoagulobilität
  - Gerinnungsstörungen
  - DIC
  - Tumoren
  - Intrakardiales Fremdmaterial

NBTE + Bakteriämie ⟶ Infektiöse Endokarditis

## Kunstklappenendokarditis (PVE)

Früh:
< 60 Tage nach OP
Zumeist noch nosokomial erworbener Erreger
Bevorzugte Keime: Staph. aureus, Enterokokken, Gram negative Bakterien
Letalität 68 – 80%

Spät:
> 60 Tage nach OP
Ursächlich transiente Bakteriämien während invasiver Massnahmen
Bevorzugte Keime: Vergrünende Streptokokken
Letalität 36 – 50%

Kunstklappen infizieren sich vermehrt früh, Bioprothesen vermehrt spät

## Erregerspektrum

| | % Anteil |
|---|---|
| 1. Vergrünende Streptokokken | 30 - 60 |
| 2. Staph. aureus | 20 - 30 |
| 3. Enterokokken | 5 - 25 |
| 4. Keime der HACEK*-Gruppe und Gram negative Erreger | ~ 5 |
| 5. Koagulase negative Stahylokokken | 5 - 8 |
| 6. Pilze | selten |

Mortalität in Abhängigkeit des Erregers

| | % |
|---|---|
| 1. Vergrünende Streptokokken und Str. bovis | 4 - 20 |
| 2. Andere Streptokokken | 13 - 50 |
| 3. Enterokokken | 15 - 25 |
| 4. Staph. aureus | 25 - 47 |
| 5. Coxiella burnetti | 5 - 37 |
| 6. Pilze | > 50 |
| 7. Pseudomonas aeruginosa | > 50 |

*HACEK-Gruppe: Hämophilus parainfluenza, Actinobacillus actinomycetemcomitans, Cardiobacterium hominis,
Eikenella corrodens, Kingella kingae

## Klinik

1. Befunde mit hoher Aussagekraft

- Fieber > 38°C
- Zerebrale oder periphere Embolien
- Neu aufgetretenes Herzgeräusch
- Periphere Manifestationen:
  - *Splits*: Subunguale streifenförmige Hämmorrhagien
  - *Roth-spots*: Retinale Hämmorrhagigen
  - *Osler-Knoten*: Immunphänomen, subcutane Knötchen vor allem an den Fingern
  - *Petechien*: Insbesondere der Mundschleimhaut, sog. Janeway-lesion oder der Konjunktiven sowie plantar und palmar

2. Befunde mit niedrigerer Aussagekraft

- Arthralgien/Myalgien

- Splenomegalie
- Erhöhte Entzündungswerte in der Laboranalytik (BSG, CRP, Leukozyten)
- Anämie
- Gamma-Globulinämie
- Nachweis von Rheuma-Faktoren
- Nachweis zirkulierender Immunkomplexe
- Proteinurie und Erythrozyturie

## DUKES-Kriterien

Definitive Diagnose IE

- Histologischer Nachweis aus Vegetation, Abszess oder Embolie in Autopsie oder OP-Präparat
- 2 Majorkriterien
- 1 Majorkriterium + 3 Minorkriterien
- 5 Minorkriterien

Mögliche Diagnose IE
*Weder „definitiv“ noch „keine“ Diagnose*

Keine Diagnose IE

- Feststehende Differentialdiagnose
- Keine Erscheinungen einer IE nach weniger als 4 Tagen Antibiotikatherapie
- Keine Diagnose nach Herzchirurgie oder Autopsie

Major-Kriterien

*1.* Positive Blutkulturen
  A) Nachweis typischer Erreger in 2 getrennten Blutkulturen
    (1) Vergrünende Streptokokken, Str. bovis, HACEK-Gruppe
    (2) Staph. aureus, Enterokokken ohne alternativen Fokus
  B) Mikroorganismen als fakultative IE Erreger
    (1) Nachweis in 2 Blutkulturen welche 12 Stunden auseinander liegen
    (2) Alle von 3 oder 3 von 4 Blutkulturen welche innerhalb einer Stunde abgenommen wurden
*2.* Nachweis von Endokardbefall
  A) Positives Echokardiogramm
    (1) Vegetation
    (2) Abszess
    (3) Neue Dehiszenz einer Kunstklappe
  B) Neu aufgetretene Klappeninsuffizienz

Minor-Kriterien

1. Prädisponierende kardiale Erkrankung
    - Vitien, kongenital oder erworben

    - Shunts
    - Mitralklappenprolaps
    - Bikuspide Aortenklappe
2. Fieber > 38 °C
3. Vaskuläre Phänomene
    - Arterielle Embolie
    - Septische pulmonale Infarkte
    - Mykotische Aneurysmen
    - Intracerebrale Hämmorhagie
    - Konjunktivale oder Mukosablutungen (Janeway, Roth)
4. Immunphänomene
    - Glomerulonephritis
    - Osler-Knötchen
    - Positive Rheumafaktoren
5. Positive Blukulturen ausserhalb der Definition innerhalb der Major-Kriterien
6. Echokardiographiebefund vereinbar mit IE aber kein Major-Kriterieum

## Transösophageale Darstellung

<u>Vegetation</u>
*„Eigenbewegliche, diastolisch und / oder systolisch im Blutstrom flatternde, unscharf begrenzte, wolkig-zottige Fremdstrukturen in Adhäsion an endokardiale Oberflächen, die im Gegensatz zu fibrotischen Veränderungen die Klappenbeweglicheit nicht einschränken und eine vom endokardialen Untergrund verschiedene Echogenität aufweisen.“ (Schmailzl, Kardiale Ultraschalldiagnostik)*

Sensitivität der Methode in der Diagnose IE ~ 82% (TTE etwa nur 65%)

Sensitivität im Aufdecken von Vegetationen ~ 82 – 94%

Erhöhen der Sensitivität und Spezifität durch wiederholte Kontrolluntersuchungen

<u>TEE stellt nicht die Diagnose</u> (siehe DUKES-Kriterien). Diese ergibt sich aus Bildgebung, Klinik und labor- bzw. mikrobieller Analytik.

## Therapie, Antibiotika

<u>Grundregeln</u>

- Keine Therapie ohne mehrfache vorherige Blutkulturen
- Bei Verdacht einer subakuten IE und hämodynamisch stabilem Patienten keine zu frühe Antibiotikatherapie zu Ungunsten eines Erregernachweises
- Wenn nach 1 Woche keine Entfieberung dann Stopp der Antibiose und:
    - Überprüfung der Blutkulturtechnik
    - Alternative Technik: Lysis-Centrifuge-technique
    - Spezielle Nährböden für anspruchsvolle Keime

- Antikörpernachweise: Brucella, Bartonelle, Legionellen, Coxiella burnetti
- PCR

*Crash-Kurs oder Antibiotikatherapie in 20 Sekunden*

Initialtherapie: Ampicillin + Sulbactam 3 x 3 g i.v.
+ Gentamycin 3 x 1mg / kg KG

Nach Antibiogramm wechseln:
Nativklappe 2-fach Antibiose
Prothese zstl. Rifampicin

Bei Penicillinallergie Vancomycin, statt Aminoglykosiden alternativ Chinolone

Dauer 4-6 Wochen, Aminoglykoside nur 2 Wochen

| | Paul-Ehrlich Gesellschaft 2000 | Charite / TU München | Braunwald /Simon-Stille |
|---|---|---|---|
| Blutkultur Negativ | | | Vancomycin + Gentamycin |
| Akuter Verlauf | | Vancomycin + Cefotaxim | |
| Subakut | Penicillin G + Gentamycin | Penicillin G + Gentamycin | Penicillin G + Gentamycin |
| Staph. aureus ME, Nativklappe | Pen.festes Penicillin (Flucloxacillin) + Genta | Penicillin G + Gentamycin | Penicillin G + Gentamycin |
| Staph. aureus ME, Kunstklappe | Vancomycin + Cefotaxim | Flucloxacillin + Genta + Rifampicin | Flucloxacillin + Genta |
| Staph. aureus PR/MR, Nativtklappe | | Vancomycin (MR) + Genta | Vancomycin + Gentamycin |

| | | | |
|---|---|---|---|
| Staph. aureus PR/MR, Kunstklappe | Vancomycin + Cefotaxim | Vancomycin + Genta + Rifampicin | Vancomycin + Genta + Rifampicin |
| HACEK-Gruppe oder Gram negativer Keim | | Ceftriaxon + Gentamycin | Ceftriaxon + Ampicillin + Gentamycin |
| Enterokokken oder PR/MR Streptokokken | | Ampicillin + Gentamycin | Ampicillin + Gentamycin |
| Candida | | Amphotericin B + Flucytosin | |

## Therapie, Chirurgie

*TEE-Kriterien pro Operation:*

- *Persistierende Vegetation nach Embolie*
- *Affektion des AML und > 10 mm Grösse*
- *Eine oder mehr Embolien innerhalb von 2 Wochen seit Krankheitsbeginn*
- *Zwei oder mehr Embolien unter oder nach Antibiotikatherapie*
- *Grössenzunahme unter Antibiotikatherapie*
- *Klappendysfunktion*
  - *Akute AI oder MI + Herzinsufizienz NYHA III – IV*
  - *Perforation*
  - *Perivalvuläre Ausbreitung*
  - *Ausriss oder Fistel*
  - *Abszess*
- *Staph. aureus und erkennbare Vegetation*

*Absolute Indikation:*

- *NYHA III – IV infolge Klappendestruktion*
- *Instabile Prothesen*
- *Nicht beherrschbarer Infekt*
- *Zentrale oder rezidivierende periphere Embolien*
- *Staph. aureus-Befall einer Prothese und intrakardiale Komplikation*
- *Rückfall nach Antibiotikatherapie*
- *Unsichere Antibiotikatherapie, z.B.Brucellen, Pseudomonas aeruginosa*
- *Neu aufgetretener AV-Block > I° Grades*

*Relative Indikation:*

- *Perivalvuläre Ausdehnung*
- *Infektion mit Staph. aureus oder Pilzen*
- *Vegetation > 10 mm*
- *Einmalige septische Embolie*
- *Prothesenfrühendokarditis*

*Evtl. Aufschub einer OP bei zerebraler Embolie (2-3 Wochen) oder intracranieller Hämmorhagie (4 Wochen)*

# Intensivmedizinische Anwendungen

<u>Anwendungsbereiche</u>

A) Intensivstation
B) Intraoperatives Monitoring
C) TEE-gesteuerte Kardioversion

*A) Intensivmedizin*
Indikationen (TTE und TEE):

- Schock oder hämodynamische Verschlechterung
  I. Myokardinfarkt und myokardiales Pumpversagen
  II. Myokardinfarkt und Papillarmuskelruptur
  III. Myokardinfarkt und Perforation der Ventrikelwand
  IV. Myokardinfarkt und Ventrikelseptumdefekt
  V. Rechtsherzinfarkt
  VI. Lungenarterienembolie, akutes Cor pulmonale
  VII. Perikarderguss
  VIII. Peripheres Kreislaufversagen
  IX. Schwere Hypovolämie
  X. Aortendissektion

- Beatmeter Patient

*B) Intraoperatives Monitoring*

Herzchirurgische Eingriffe, vor allem Klappenrekonstruktionen
Katheterinterventioneller Verschluss eines PFO oder ASD
Hämodynamisches Monitoring während grosser Eingriffe

*C) TEE-gesteuerte Kardioversion*

**Kein TEE erforderlich wenn**
- Suffiziente (ausreichend lange und intensive) Antikoagulation
- Eintreten innerhalb 48 h vor Kardioversion
- Zwingende Indikation bei hämodynamisch instabilem Patient

Sonst: ***TEE***

- Thrombus (-): Kardioversion und 4-wöchige Antikoagulation
- Thrombus (+): Antikoagulation und Kontrolle in 4 Wochen, wenn weiterhin Thrombus (+) Verlängerung des Untersuchungsintervalls auf 8 Wochen und Weiterführung der Antikoagulation